







## „Komm mal in den Aufwachraum, dem geht es nicht gut!“

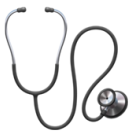

Gerade geht es dem Patienten noch gut - kurze Zeit später ist der Patient ungewöhnlich leise, kann nur noch schwer erweckt werden.

Was steckt dahinter? Und wie bekommt man etwas mehr Struktur in den eigenen Fahrplan?

Eine Hilfe kann der Merkspruch **KEIM** sein.

KEIM		Ursache
<b>K</b>	 <b>Kardiale Ursache</b>	Herzinfarkt, Herzinsuffizienz
<b>E</b>	 <b>Elektrolytentgleisung</b>	Häufig: Hyponatriämie! (TUR-Syndrom bei jeder Endoskopie mit Spülung möglich, z.B. Schulter-ASK!)
<b>I</b>	 <b>Infektion</b>	SIRS, Harnwegsinfektion, Pneumonie
<b>M</b>	 <b>Medikamente</b>	insbes. Psychopharmaka, Anticholinergika, Benzodiazepine, Diuretika



### Strukturiertes Vorgehen:

- Klinische Untersuchung! (Atemfrequenz, Auskultation Herz/Lunge)
- Ergänzend ABCDE-Schema
- Harnverhalt? DK-Anlage erwägen!
- Fokussierte, neurologische Untersuchung - fokales Defizit?
- Muskuläre Schwäche? An Relaxansüberhang denken!



### Apparative Diagnostik:

- 12-Kanal EKG (ggf. serielle EKGs wiederholen)
- Troponin, TSH erwägen
- BGA (BZ!)
- Temperatur messen
- Delirscreening (Brille, Hörgeräte!)

### Literaturquellen:

Welche Entscheidungs- und Beurteilungshilfen können Notfallsanitäter:innen beim prähospitalen geriatrischen Einsatz unterstützen? - Notfall + Rettungsmedizin / Ausgabe 6/2024  
<https://doi.org/10.1007/s10049-024-01355-w>  
<https://nerdfallmedizin.blog/2020/01/18/red-az-extrem-haufige-arbeitsdiagnose-aber-was-tun/>

© 2025 Dr. med. Daniel Dreyer für [pin-up-docs.de](https://pin-up-docs.de)

Weitere One-Minute-Wonder unter <https://pin-up-docs.de/one-minute-wonder> und QR-Code:

